

# Gefäßmedizin

Zeitschrift für

Bildgebende Diagnostik • Gefäßbiologie • Gefäßchirurgie •  
Hämostaseologie • Konservative und endovaskuläre Therapie •  
Lymphologie • Neurologie • Phlebologie

**Positionspapier: Endovaskuläre  
venöse iliokavale und iliofemorale  
Rekanalisation // Position Paper:  
Endovascular Venous Iliocaval and  
Iliofemoral Recanalization**

Schlager O, Hafner F

*Zeitschrift für Gefäßmedizin 2018;*

*15 (1), 7-10*

Homepage:

[www.kup.at/gefaessmedizin](http://www.kup.at/gefaessmedizin)

Online-Datenbank  
mit Autoren-  
und Stichwortsuche

Offizielles Organ des Österreichischen  
Verbandes für Gefäßmedizin



Offizielles Organ der  
Österreichischen Gesellschaft für  
Internistische Angiologie (ÖGIA)



Indexed in EMBASE/COMPENDEX/GEOBASE/SCOPUS

# Mitteilungen aus der Redaktion

## Abo-Aktion

Wenn Sie Arzt sind, in Ausbildung zu einem ärztlichen Beruf, oder im Gesundheitsbereich tätig, haben Sie die Möglichkeit, die elektronische Ausgabe dieser Zeitschrift kostenlos zu beziehen.

Die Lieferung umfasst 4–6 Ausgaben pro Jahr zzgl. allfälliger Sonderhefte.

Das e-Journal steht als PDF-Datei (ca. 5–10 MB) zur Verfügung und ist auf den meisten der marktüblichen e-Book-Readern, Tablets sowie auf iPad funktionsfähig.

[Bestellung kostenloses e-Journal-Abo](#)

## Besuchen Sie unsere zeitschriftenübergreifende Datenbank

[Bilddatenbank](#)

[Artikeldatenbank](#)

[Fallberichte](#)

## Haftungsausschluss

Die in unseren Webseiten publizierten Informationen richten sich **ausschließlich an geprüfte und autorisierte medizinische Berufsgruppen** und entbinden nicht von der ärztlichen Sorgfaltspflicht sowie von einer ausführlichen Patientenaufklärung über therapeutische Optionen und deren Wirkungen bzw. Nebenwirkungen. Die entsprechenden Angaben werden von den Autoren mit der größten Sorgfalt recherchiert und zusammengestellt. Die angegebenen Dosierungen sind im Einzelfall anhand der Fachinformationen zu überprüfen. Weder die Autoren, noch die tragenden Gesellschaften noch der Verlag übernehmen irgendwelche Haftungsansprüche.

Bitte beachten Sie auch diese Seiten:

[Impressum](#)

[Disclaimers & Copyright](#)

[Datenschutzerklärung](#)

# Positionspapier: Endovaskuläre venöse iliokavale und iliofemorale Rekanalisation

O. Schlager<sup>1</sup>, F. Hafner<sup>2</sup>

Weitere Mitglieder der Task Force Postthrombotisches Syndrom (in alphabetischer Reihenfolge):

A. Assadian<sup>3</sup>, K. Böhrer<sup>4</sup>, M. Brodmann<sup>2</sup>, M. Cejna<sup>5#</sup>, T. Cohnert<sup>6</sup>, H. Deutschmann<sup>7</sup>, T. Hölzenbein<sup>8S</sup>, R. Koppensteiner<sup>1</sup>, C. Loewe<sup>9</sup>, C. Neumayer<sup>10</sup>, W. Salmhofer<sup>11</sup>, G.-H. Scherthaner<sup>1\*</sup>, M. Schoder<sup>9\*\*</sup>, F. Wolf<sup>9</sup>

**Kurzfassung:** Anlässlich des technischen und wissenschaftlichen Fortschrittes auf dem Gebiet der endovaskulären Rekanalisation iliokavaler und iliofemoraler venöser Obstruktionen wurde über den Österreichischen Verband für Gefäßmedizin und die „Task Force Postthrombotisches Syndrom Austria“ dieses Positionspapier verfasst. Im Positionspapier werden der aktuellen Studienlage und den Expertenmeinungen folgend die Indikationen und Voraussetzungen für die endovaskuläre Behandlung akuter und chronischer iliokavaler und iliofemoraler venöser Obstruktionen definiert.

**Schlüsselwörter:** venöses Stenting, iliofemorale, ilikavale, Thrombose, pharmakomechanische Thrombektomie, kathetergesteuerte Thrombektomie, postthrombotisches Syndrom

**Abstract: Position Paper: Endovascular Venous Iliocaval and Iliofemoral Recanalization.** According to the technical and scientific progress in the field of endovascular recanalization of iliocaval and iliofemoral venous obstructions this position paper was created by the Austrian Union of Vascular Medicine and by the „Task

Force Postthrombotic Syndrome Austria“. The position paper comprises current scientific knowledge and expert opinions and thereby defines indications and requirements for the endovascular treatment of acute and chronic iliocaval and iliofemoral venous obstructions. **Z Gefäßmed 2018; 15 (1): 7–10.**

**Key words:** venous stenting, iliofemorale, iliocaval, thrombosis, pharmacomechanical thrombolysis, catheterdirected thrombolysis, post-thrombotic syndrome

## Abkürzungsverzeichnis

BMI: Body-mass-Index

CEAP-Klassifikation: Clinical condition, etiology, anatomic location and pathophysiology

CT: Computertomographie

IVUS: Intravaskulärer Ultraschall

MR: Magnetresonanz

MTS: May-Thurner-Kompressionssyndrom

PTS: Postthrombotisches Syndrom

rVCSS: revised Venous Clinical Severity Score

## 1. Akute venöse iliokavale/iliofemorale Obstruktion

### 1.1 Einleitung

Das Ziel der Durchführung rekanalisierender Maßnahmen bei Patienten mit akuter tiefer Becken-/Beinvenenthrombose ist die Reduktion von Häufigkeit und Schwere des PTS. Neben der offenen gefäßchirurgischen Thrombektomie für ausgewählte Patienten speziell mit iliokavalen Thrombosen stehen für diesen Zweck folgende endovaskuläre Behandlungsverfahren zur Verfügung: pharmakologische Katheterlysetherapie, mechanische kathetergesteuerte Thrombektomie, pharmakomechanische kathetergesteuerte Thrombektomie.

Eine systemische Thrombolysetherapie ist zur Behandlung einer tiefen Becken-/Beinvenenthrombose aufgrund des hohen Blutungsrisikos inzwischen obsolet.

### 1.2 Endovaskuläre Therapie der akuten iliofemorale Thrombose

Bislang konnte in randomisiert kontrollierten Studien, welche die pharmako-mechanische kathetergesteuerte Thrombektomie bei tiefer Becken-/Beinvenenthrombose untersuchen, kein substanzieller Nutzen des systematischen Einsatzes einer interventionellen Thrombosebehandlung nachgewiesen werden. Bei sorgfältig ausgewählten Patienten – im Speziellen bei Vorliegen deszendierender Beckenvenenthrombosen – scheint jedoch eine pharmako-mechanische kathetergesteuerte Thrombektomie eine rasche Symptomreduktion sowie eine Reduktion des Risikos für ein PTS zu ermöglichen. Bei der Indikationsstellung muss das Risiko (insbesondere das Blutungsrisiko) gegenüber dem zu erwartenden Nutzen der Behandlung (die Reduktion des Risikos für ein späteres PTS) abgewogen werden. Vor der Initiierung einer interventionellen Behandlung sollten folgende Voraussetzungen abgeklärt werden:

- Klinische Begutachtung des Patienten durch einen mit der Behandlung venöser Thromboembolien erfahrenen Gefäßmediziner

Eingelangt und angenommen am 08. Jänner 2018

Aus der <sup>1</sup>Klinischen Abteilung für Angiologie, Universitätsklinik für Innere Medizin II, Medizinische Universität Wien; der <sup>2</sup>Klinischen Abteilung für Angiologie, Universitätsklinik für Innere Medizin, Medizinische Universität Graz; der <sup>3</sup>Abteilung für Gefäßchirurgie, Wilhelminenspital Wien, der <sup>4</sup>Universitätsklinik für Dermatologie, Medizinische Universität Wien; der <sup>5</sup>Abteilung für Radiologie, Landeskrankenhaus Feldkirch; der <sup>6</sup>Klinischen Abteilung für Gefäßchirurgie, Universitätsklinik für Chirurgie, Medizinische Universität Graz; der <sup>7</sup>Klinischen Abteilung für Neuroradiologie, vaskuläre und interventionelle Radiologie, Universitätsklinik für Radiologie, Medizinische Universität Graz; der <sup>8</sup>Universitätsklinik für Gefäßchirurgie und endovaskuläre Chirurgie, Universitätsklinikum der Paracelsus Medizinischen Privatuniversität Salzburg; der <sup>9</sup>Klinischen Abteilung für kardiovaskuläre und interventionelle Radiologie, Universitätsklinik für Radiologie und Nuklearmedizin, Medizinische Universität Wien; der <sup>10</sup>Klinischen Abteilung für Gefäßchirurgie, Universitätsklinik für Chirurgie, Medizinische Universität Wien und der <sup>11</sup>Allgemeinen Dermatologie, Universitätsklinik für Dermatologie und Venerologie, Medizinische Universität Graz.

\*Präsident der Österreichischen Gesellschaft für Internistische Angiologie

\*\*Präsidentin der Österreichischen Gesellschaft für Interventionelle Radiologie & minimal-invasive Therapie

<sup>S</sup>Präsident der Österreichischen Gesellschaft für Gefäßchirurgie

<sup>#</sup>Präsident des Österreichischen Verbandes für Gefäßmedizin (Dachverband der Österreichischen Gesellschaften für Gefäßchirurgie, Internistische Angiologie, Interventionelle Radiologie, Phlebologie und dermatologische Angiologie und vaskuläre Biologie)

**Korrespondenzadressen:** Assoc. Prof. PD Dr. Oliver Schlager, Klinische Abteilung für Angiologie, Universitätsklinik für Innere Medizin II, Medizinische Universität Wien, A-1090 Wien, Währinger Gürtel 18–20; E-Mail: oliver.schlager@meduniwien.ac.at

PD Dr. Franz Hafner, Klinische Abteilung für Angiologie, Universitätsklinik für Innere Medizin, Medizinische Universität Graz; E-Mail: franz.hafner@medunigraz.at

- Aufklärung des Patienten über die konservativen, operativen und interventionellen Therapieoptionen und Einwilligung des Patienten in die Behandlung
- Evaluation des individuellen Blutungsrisikos des Patienten
- Verfügbarkeit spezifischer kathetergestützter Verfahren zur endovenösen Thrombektomie (pharmakologisch, mechanisch bzw. pharmako-mechanisch)
- Verfügbarkeit spezifischer venöser Stentsysteme und von IVUS
- Evaluation und Festlegen des prä-, peri- und postinterventionellen Antikoagulationsregimes
- Postinterventionelle Observanz des Patienten mit kontinuierlichem Monitoring der Vitalparameter auf einer mit der Behandlung von Gefäßpatienten erfahrenen Bettenstation
- Postinterventionelle Nachbetreuung des Patienten – nach stationärer Entlassung – an einem Gefäßzentrum
- Bei schwangerschaftsassoziierter Beckenvenenthrombose ist die endovaskuläre Rekanalisation zu postponieren.

Bei Entscheidung zu einer endovaskulären Therapie ist eine kombinierte pharmako-mechanische kathetergesteuerte Thrombektomie einer alleinigen pharmakologischen und einer alleinigen mechanischen Thrombektomie vorzuziehen.

## ■ 2. Chronische venöse iliokavale/ iliofemorale Obstruktion

### 2.1 Einleitung

Chronische iliokavale und/oder iliofemorale Obstruktionen resultieren in venöser Hypertonie der betroffenen Extremität. Das klinische Korrelat der venösen Hypertonie reicht von Beinschwellung über Kollateralvenenbildung, venöser Claudicatio und trophischen Hautveränderungen bis hin zu einem erhöhten Risiko für venöse Ulzerationen. In der differenzialdiagnostischen Abklärung venöser iliokavaler und/oder iliofemoraler Obstruktionen sollten unterschiedliche potenzielle Auslöser in Erwägung gezogen werden:

- Postthrombotisches Syndrom (PTS)
- May-Thurner-Kompressionssyndrom (MTS)
- Tumore
- Zysten
- Fibrosierungen

Das postthrombotische Syndrom tritt je nach Ausdehnung der Thrombose bei 20–50 % der Patienten mit stattgehabter tiefer Beinvenenthrombose auf, wobei bei bis zu 10 % ein schweres PTS vorliegt (Schweregradeinteilung siehe Kapitel 2.2).

Bei einer Inzidenz von Thrombosen mit 1/1000 Einwohner pro Jahr kann also mit bis zu 100 Fällen eines schweren PTS pro 1 Million Einwohner gerechnet werden, wobei das Risiko für das Auftreten eines klinisch relevanten PTS speziell bei Beckenvenenthrombose und einem BMI > 35 deutlich erhöht ist.

Das May-Thurner-Syndrom (MTS) entspricht einer pathologischen Kompression der (meist) linken Vena iliaca communis durch die rechte Arteria iliaca communis und kann sich durch eine Schwellung des (meist) linken Beines, Schmerzen der betroffenen Extremität und deszendierender Beckenvenenthrombose manifestieren. In 50–60 % aller Fälle einer iliofemoralen Venenthrombose können Zeichen einer solchen Kompression

**Tabelle 1: Villalta-Score.** Erstellt nach [Villalta S, et al. Assessment of validity and reproducibility of a clinical scale for the post-thrombotic syndrome (abstract). Haemostasis 1994; 24:158a].

Beurteilung durch den Patienten	Beurteilung durch den Arzt
<b>Schmerz</b> 0 = nicht vorhanden 1 = leicht 2 = moderat 3 = schwer	<b>Prätibiales Ödem</b> 0 = nicht vorhanden 1 = leicht 2 = moderat 3 = schwer
<b>Krämpfe</b> 0 = nicht vorhanden 1 = leicht 2 = moderat 3 = schwer	<b>Hautinduration</b> 0 = nicht vorhanden 1 = leicht 2 = moderat 3 = schwer
<b>Schweregefühl des Beines</b> 0 = nicht vorhanden 1 = leicht 2 = moderat 3 = schwer	<b>Hyperpigmentation</b> 0 = nicht vorhanden 1 = leicht 2 = moderat 3 = schwer
<b>Parästhesien</b> 0 = nicht vorhanden 1 = leicht 2 = moderat 3 = schwer	<b>Rötung</b> 0 = nicht vorhanden 1 = leicht 2 = moderat 3 = schwer
<b>Juckreiz</b> 0 = nicht vorhanden 1 = leicht 2 = moderat 3 = schwer	<b>Venöse Ektasien</b> 0 = nicht vorhanden 1 = leicht 2 = moderat 3 = schwer
	<b>Wadenkompressionsschmerz</b> 0 = nicht vorhanden 1 = leicht 2 = moderat 3 = schwer
<b>Venöse Ulzerationen</b> 0 = nicht vorhanden 15 = vorhanden	

der Beckenvene festgestellt werden. Bei jeglichem Auftreten einer Beckenvenenthrombose sowie unerklärbaren Beinödemen, venöser Claudicatio oder Varikose sollte ein mögliches MTS abgeklärt werden. Differentialdiagnostische weitere auslösende Faktoren einer iliofemorale Thrombose wie zentralvenöse Katheter, stattgehabte Traumata, chirurgische Eingriffe, Immobilisation, Strahlentherapie und Tumorerkrankungen sollten darüber hinaus erfasst werden.

### 2.2 Diagnose- und Therapiealgorithmus

Am Beginn der diagnostischen Abklärung stehen die klinische Begutachtung des Patienten und die Evaluation möglicher Differenzialdiagnosen. Zur Graduierung des klinischen Schweregrades der chronisch venösen Insuffizienz wird die CEAP-Klassifikation empfohlen. Bei Vorliegen eines zugrundeliegenden PTS sollte der Schweregrad mittels Villalta-Score oder „revised Venous Clinical Severity Score“ (rVCSS) klassifiziert werden. Bezugnehmend auf die CEAP-Klassifikation sollte eine rekanalisierende Maßnahme zur Beseitigung einer etwaigen zugrundeliegenden iliokavalen/iliofemorale Obstruktion ab CEAP-Stadium C3 evaluiert werden. Einschränkung muss dabei jedoch berücksichtigt werden, dass die CEAP-Klassifikation, welche für die Klassifikation einer chronisch venösen Insuffizienz erstellt wurde, nur eingeschränkt für die Beurteilung der durch ein PTS bedingten Symptomatik

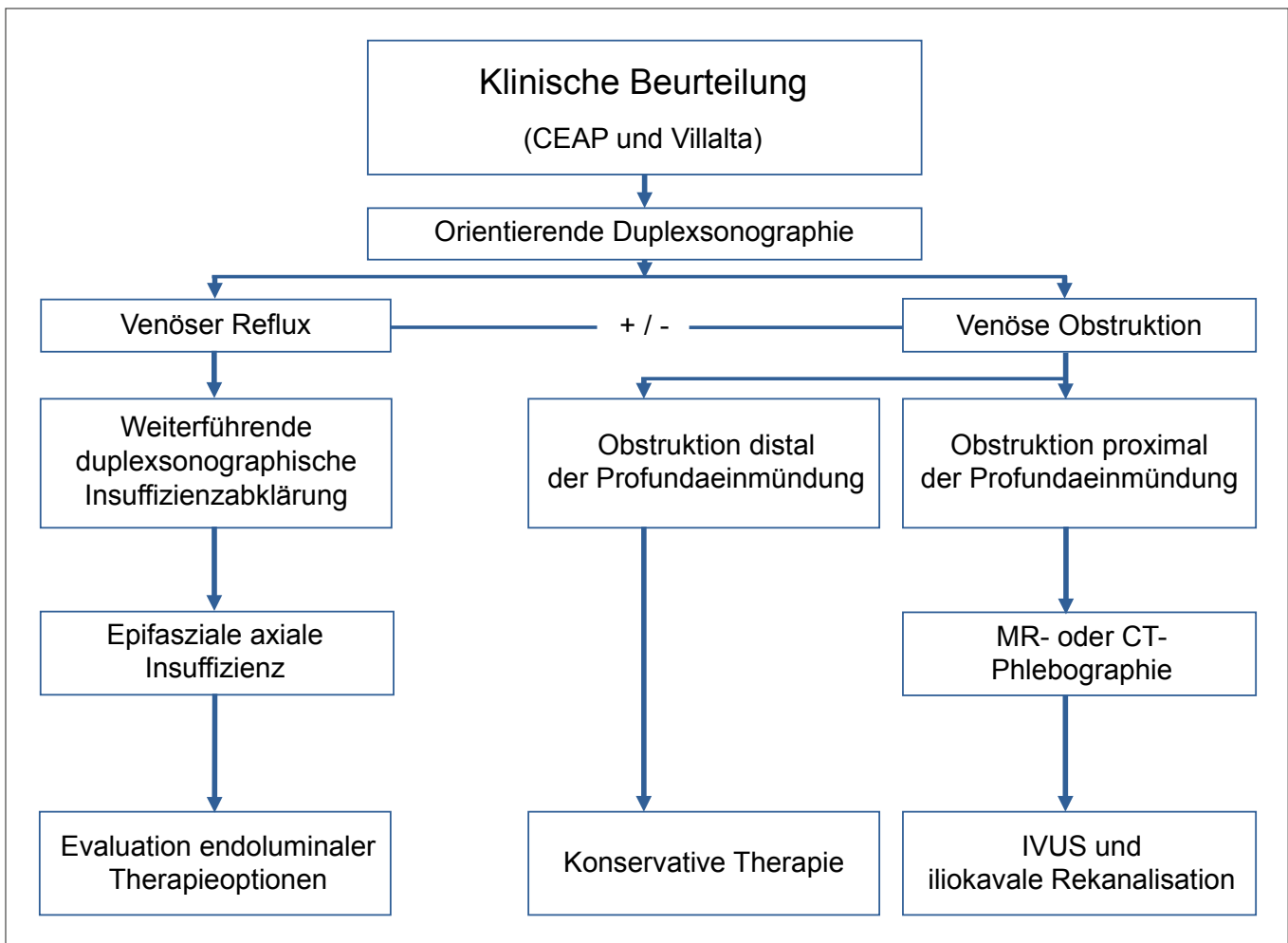


Abbildung 1: Diagnostischer Algorithmus und mögliche therapeutischen Optionen. © O. Schlager und F. Hafner 2018 in Anlehnung an [11].

geeignet ist. Deswegen wird für die klinische Beurteilung eines PTS und Indikationsstellung zur revaskularisierenden Therapie die Villalta-Klassifikation empfohlen.

Die Villalta-Klassifikation (Tab. 1) hat für die Graduierung des PTS die höchste Spezifität. Hierbei graduert der Patient das Vorhandensein und den Schweregrad von 5 Symptomen (0–3 Punkte) und der Arzt weitere 6 klinische Zeichen (0–3 Punkte). Die Summe der im Rahmen des Villalta-Scores (Tab. 1) erhobenen Punkte entspricht dem Gesamtscore, wobei ab 5 Punkten ein PTS vorliegt. Der Schweregrad des PTS wird von 5–9 Punkten mit mild klassifiziert, von 10–14 Punkten als moderat und ab 15 Punkten sowie bei Vorliegen eines venösen Ulkus liegt ein schweres PTS vor.

In mehreren (nicht-randomisiert kontrollierten) Studien konnte gezeigt werden, dass bei entsprechender Patientenselektion durch eine iliokavale/iliofemorale Rekanalisation eine klinische Verbesserung der Symptomatik erzielt werden kann.

Nach der klinischen Beurteilung dient die farbkodierte Duplexsonographie zur Differenzierung zwischen einer zugrundeliegenden venösen Obstruktion, eines venösen Refluxes oder einer kombinierten Problematik. Der weitere diagnostische Algorithmus und die resultierenden möglichen therapeutischen Optionen sind in Abbildung 1 zusammengefasst.

### 2.3 Iliokavale Rekanalisation

Vor der Planung einer endovaskulären Rekanalisation müssen die Klärung der klinischen Relevanz und eines Zusammenhanges zwischen Symptomatik und Gefäßmorphologie, sowie eine klinische Begutachtung des Patienten erfolgen. Diese Untersuchung, wie auch die Interventionen selbst, sollten in einem Gefäßzentrum, in welchem Expertise in der endovaskulären Rekanalisation iliokavaler und/oder iliofemoraler Obstruktionen besteht, erfolgen. Dieses Zentrum sollte Erfahrung in der endovaskulären Rekanalisation entsprechender Obstruktionen haben und über die Möglichkeit einer multidisziplinären Patientenbehandlung verfügen.

Indikationen für eine endovaskuläre Rekanalisation der Beckenvenen bzw. V. cava inferior sind:

- klinisch relevante *postthrombotisch* bedingte iliokavale und/oder iliofemorale Obstruktionen
- klinisch relevante *nicht-thrombotisch* bedingte iliokavale und/oder iliofemorale Obstruktionen.

Folgende Voraussetzungen sollten für die Durchführung endovaskulärer iliokavaler und/oder iliofemoraler Obstruktionen gegeben sein:

- Präinterventionelle klinische Begutachtung des Patienten durch einen mit der Behandlung venöser Thromboembolien erfahrenen Gefäßmediziner

- Aufklärung des Patienten über die konservativen und interventionellen Therapieoptionen und Einwilligung des Patienten in die Behandlung
- Verfügbarkeit spezifischer venöser Stentsysteme und von IVUS
- Möglichkeit zur Sedoanalgesie (oder Narkose) während der Intervention
- Präinterventionelles Festlegen des postinterventionellen Antikoagulationsregimes
- Postinterventionelle Observanz des Patienten mit kontinuierlichem Monitoring der Vitalparameter auf einer mit der Behandlung von Gefäßpatienten erfahrenen Bettenstation
- Postinterventionelle Nachbetreuung des Patienten – nach stationärer Entlassung – an einem Gefäßzentrum

In Einzelfällen (insbesondere bei schlechtem Einstrom von distal) kann die passagere Anlage einer inguinalen arteriovenösen Fistel eine ergänzende therapeutische Option darstellen.

Bezüglich der im Rahmen der endovaskulären Therapie notwendigen Strahlenbelastung ist eine präinterventionelle Aufklärung der Patientinnen und Patienten notwendig, zusätzlich sollte periinterventionell bestmöglich auf adäquaten Strahlenschutz geachtet werden. Bei schwangerschaftsassoziierter Beckenvenenthrombose darf erst nach Ende der Schwangerschaft unter Berücksichtigung der klinischen Symptomatik die endovaskuläre Rekanalisation eines chronischen postthrombotischen Beckenvenenverschlusses evaluiert werden.

### ■ 3. Antikoagulation nach venöser Rekanalisation

Nach iliokavaler und/oder iliofemoraler Rekanalisation besteht eine Indikation für eine therapeutische Antikoagulation. Diese wird initial mittels unfraktioniertem Heparin (unter regelmäßigen Gerinnungskontrollen) oder mittels niedermolekularem Heparin jeweils in therapeutischer Dosierung und in weiterer Folge mit Vitamin-K-Antagonisten oder direkten oralen Antikoagulanzen (nach dem jeweiligen Venenthrom-

bosedosierungsschema) durchgeführt. Zusätzlich kann individuell eine einfache plättchenfunktionshemmende Therapie (in Abhängigkeit der venösen Morphologie und des Blutungsrisikos) für 1–6 Monate verabreicht werden.

Die Dauer der oralen Antikoagulation (Vitamin-K-Antagonisten oder direkte orale Antikoagulanzen) richtet sich nach der zugrundeliegenden Pathologie und wird durch die betreuenden Gefäßmediziner und/oder Hämostaseologen in Abhängigkeit des Rethromboserisikos und des Blutungsrisikos festgelegt.

### ■ Interessenkonflikt

Es besteht kein Interessenkonflikt der Autoren, welcher in direktem Zusammenhang mit dem Positionspapier steht.

### Weiterführende Literatur:

1. Kearon C, et al. Antithrombotic therapy for VTE disease: CHEST guidelines and expert panel report. *Chest* 2016; 149: 315–52.
2. Deutsche Gesellschaft für Angiologie – Gesellschaft für Gefäßmedizin. S2-Leitlinie: Diagnostik und Therapie der Venenthrombose und der Lungenembolie; Datum der Verabschiedung: 10.10.2015.
3. Enden T, et al. Catheter-directed venous thrombolysis in acute iliofemoral vein thrombosis – the CaVenT study: rationale and design of a multicenter, randomized, controlled clinical trial. *Am Heart J* 2007; 154: 808–14.
4. Vedantham S, et al. Pharmacomechanical catheter-directed thrombolysis for deep-vein thrombosis. *N Engl J Med* 2017; 377: 2240–52.
5. Schulman S, et al. Post-thrombotic syndrome, recurrence, and death 10 years after the first episode of venous thromboembolism treated with warfarin for 6 weeks or 6 months. *J Thromb Haemost* 2006; 4: 734–42.
6. Rabinovich A, et al. Development of a clinical prediction model for the post-thrombotic syndrome in a prospective cohort of patients with proximal deep vein thrombosis. *J Thromb Haemost* 2017; [E-pub ahead of print].
7. Kahn SR et al. Compression stockings to prevent post-thrombotic syndrome: a randomized placebo-controlled trial. *Lancet* 2014; 383: 880–8.
8. Wik HS, et al. Scoring Systems for Post-thrombotic Syndrome. *Semin Thromb Hemost* 2017; 43: 500–4.
9. Wittens C, et al. Management of chronic venous disease: clinical practical guidelines of the European Society for Vascular Surgery. *Eur J Vasc Endovasc Surg* 2015; 49: 678–737.
10. Mahnken AH, et al. CIRSE standards of practise guidelines on ilio caval stenting. *Cardiovasc Intervent Radiol* 2014; 37: 889–97.
11. O'Donnel TF, et al. Management of venous leg ulcers: clinical practice guidelines of the Society of Vascular Surgery (SVS) and the American Venous Forum (AVF). *J Vasc Surg* 2014; 60 (2 Suppl): 3S–59S.
12. Seager MJ, et al. A systematic review of endovenous stenting in chronic venous disease secondary to iliac vein obstruction. *Eur J Vasc Endovasc Surg* 2016; 51: 100–20.

# Mitteilungen aus der Redaktion

## Die meistgelesenen Artikel



## Journal für Kardiologie

## Zeitschrift für Gefäßmedizin



## Journal für Hypertonie

